



# **CONGRESSO PAULISTA DE GASTROENTEROLOGIA**

**Apendagite epiplóica: Uma causa incomum de abdome agudo**

Julia Gabriela Oliveira Marchiori e Sérgio Rocha

Pontifícia Universidade Católica do Paraná

# Introdução

- Apendagite epiplóica (AE) é uma causa rara de abdome agudo, sendo resultante da isquemia sofrida por um apêndice epiplóico devido torção ou trombose da veia responsável por sua drenagem.
- Seu diagnóstico é desafiador devido a vasta gama de diagnósticos diferenciais possíveis.

# Objetivo

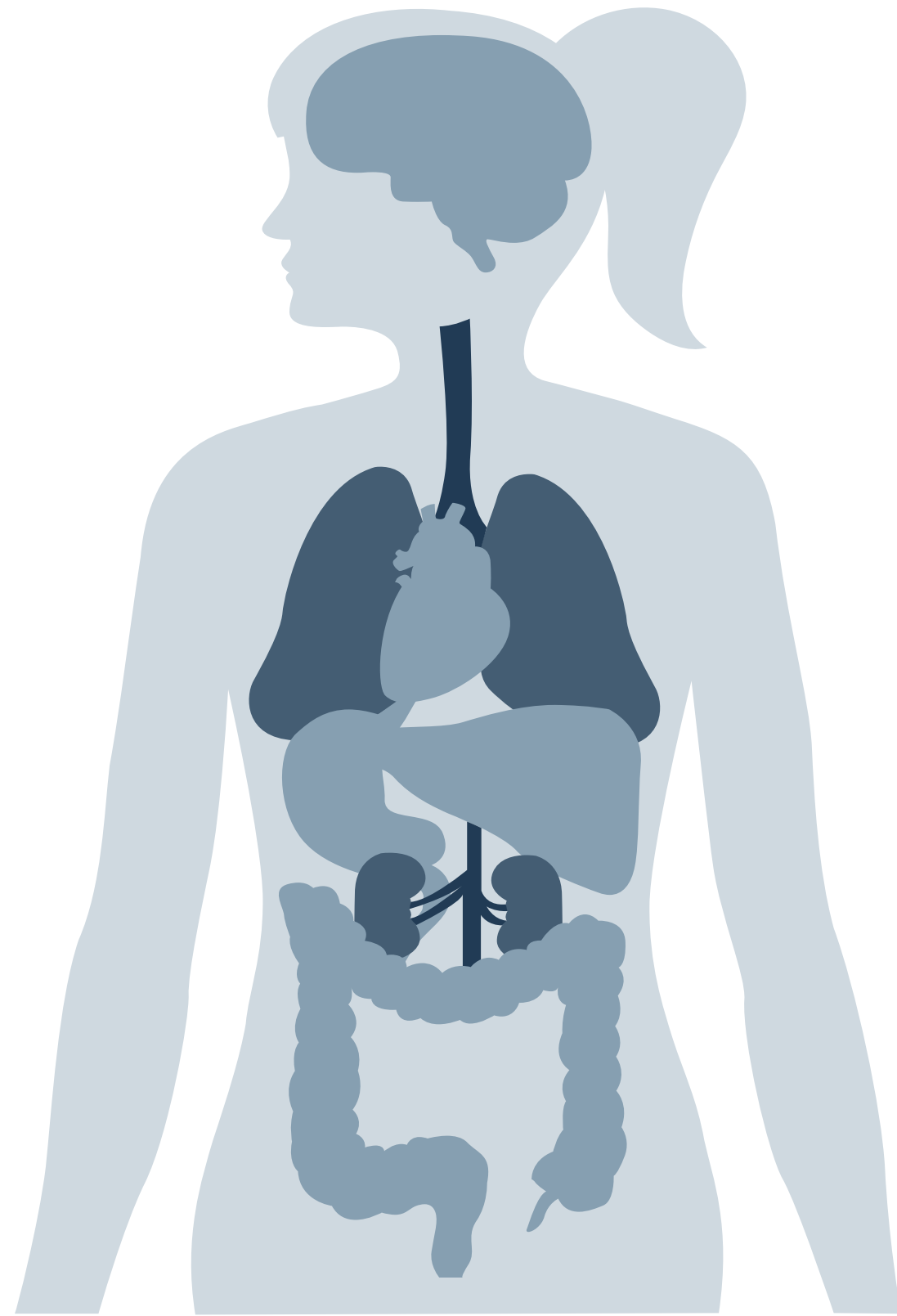
- Relatar o caso de uma paciente diagnosticada com AE, visto que se trata de uma entidade infrequente.

# Método

- Descrição de um caso clínico associado a ampla revisão narrativa de literatura acerca do tema

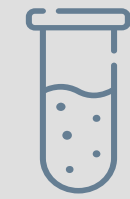

# Relato de Caso

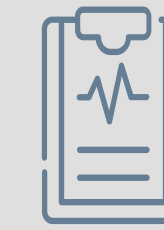

- Paciente feminina, 43 anos.
- Buscou atendimento médico devido dor intensa em mesogástrico associada a náuseas. Ao exame físico, encontrava-se afebril e tinha abdome difusamente doloroso a palpação, sem sinais de peritonite.
- Em seu passado médico, apresentava antecedentes de colecistectomia e histerectomia.

# Relato de Caso



- Laboratoriais sem particularidades.
- TC demonstrou imagem ovóide com densidade de gordura adjacente, sugestiva de apendagite epiplóica.

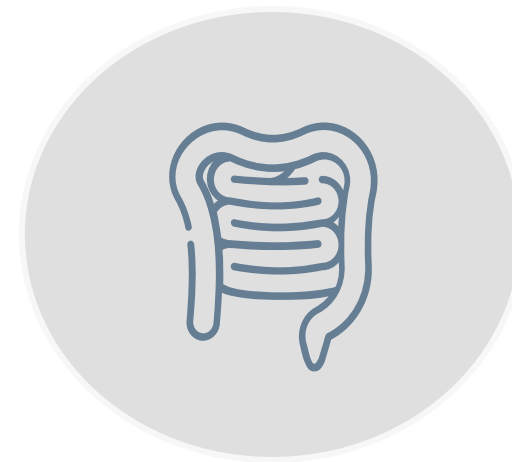

- Foi optado pela realização de tratamento não-operatório, havendo resposta extremamente favorável a ele.

# Discussão



Acomete, de forma predominante, indivíduos entre 20 e 50 anos, havendo incidência semelhante entre homens e mulheres.



Manifesta-se classicamente como dor abdominal em fossa ilíaca esquerda em pacientes que mantem bom estado geral.



Devido a clínica inespecífica, exames de imagem são essenciais para o diagnóstico.

# Conclusão

- Faz-se necessário diferenciar AE de outras doenças, objetivando evitar procedimentos cirúrgicos desnecessários, uma vez que o tratamento dessa entidade é eminentemente conservador.
- A terapêutica preconizada consiste na administração de analgésicos, havendo remissão completa dos sintomas em até duas semanas.

# Bibliografia

1. CHEIN, J. H., WU, C.C., WU, P.H., Epiploic appendagitis: an uncommon and easily misdiagnosed disease. Journal of Digestive Disease, December 2011, 12, 448-452.
2. CHOI, Y.U. et al. Clinical Characteristics of Primary Epiploic Appendagitis. Journal of the Korean Society of Coloproctology, J Korean Soc Coloproctol. 2011 Jun; 27(3): 114–121.
3. ORTEGA-CRUZ, H. D., et al. Epiploic Appendagitis, an Uncommon Cause of Abdominal Pain: A Case Series and Review of the Literature. Puerto Rico Health Sciences Journal. PRHSJ, December, 2015, Vol. 34 No. 4.
4. MONTHY, M. Epiploic appendagitis. The Journal of Urgent Care Medicine.





# Palavras-chave

- Apendagite epiplóica;
- Dor abdominal;
- Gastroenterologia.





**OBRIGADO**